Capítulo VII

Trauma de arteria carótida

Carlos Hernando Morales Uribe, MD
José Andrés Uribe Múnera, MD
Francisco Gómez Perineau, MD
Departamento de Cirugía
Facultad de Medicina, Universidad de Antioquia
Medellín

Las lesiones de los vasos del cuello constituyen un 10% del total de las lesiones vasculares; más del 95% son causadas por trauma penetrante, siendo la arteria carótida común (carótida primitiva) el segmento lesionado con más frecuencia.

En un total de1.607 lesiones de arteria carótida (AC) en 11 series publicadas se encontró una mortalidad promedio de 17%. La incidencia de déficit neurológico permanente entre los sobrevivientes es de 40%; de ahí la importancia de un pronto y adecuado tratamiento en los servicios de urgencias.

MECANISMOS DE LESIÓN

Las lesiones de la AC pueden ser cerradas, penetrantes o iatrogénicas.

El **trauma cerrado de la carótida** se presenta por fuerzas de aceleración y desaceleración en accidentes de tránsito y por caídas desde alturas.

El **trauma penetrante** se presenta cuando objetos cortantes, punzantes o contundentes y proyectiles de armas de fuego de carga única o múltiple cruzan el músculo platisma del cuello.

Las **lesiones iatrogénicas** ocurren en el curso de procedimientos radiológicos endovasculares y durante actos quirúrgicos complejos en la región cervical.

CUADRO CLÍNICO Y AYUDAS DIAGNÓSTICAS

Hay signos y/o síntomas que no dejan ninguna duda para diagnosticar la lesión y que se han denominado signos inequívocos o “duros”; y otros que carecen de dicha exactitud, los llamados sugestivos o “blandos”.

Para las lesiones vasculares cervicales los signos *inequívocos* son:

- Sangrado profuso por la herida.
- Hematoma pulsátil.
- Presencia de soplo o frémito.
- Ausencia de pulsos temporales.

Los signos *sugestivos* son:

- Presencia de un hematoma.
- Historia de shock o de sangrado masivo.
- Compromiso neurológico (hemiparesia, parestesias de miembros superiores, síndrome de Horner).
- Trayecto vascular del proyectil.
- Disminución de pulsos temporales.

IMÁGENES DIAGNÓSTICAS

El tratamiento de las lesiones penetrantes cervicales debe ser selectivo, lo que implica que sólo sean llevados a cirugía los pacientes en quienes haya certeza de lesión. La **arteriografía de 4 vasos** del cuello es la prueba diagnóstica de elección para confirmar o descartar lesiones vasculares en cualquiera de las tres zonas del cuello. Este examen demuestra con exactitud la morfología de las arterias vertebrales, las arterias carótidas comunes y sus ramas interna y externa. Tiene la ventaja de establecer desde la fase preoperatoria la circulación colateral existente.

Pero la recomendación para hacer arteriografía sólo se justifica en los pacientes que clínicamente tengan signos objetivos, pues se trata de un procedimiento invasor no exento de riesgos. Cuando está indicada, tiene altas tasas de sensibilidad y especificidad para el diagnóstico de lesión vascular cervical.

La **ecografía Doppler del cuello**, sobre la cual se escribió ampliamente en la década de los noventa, es una prueba confiable en casos de trauma vascular cervical. Entre sus ventajas se cuentan su menor costo ante la arteriografía y el no ser un procedimiento invasor; sus principales desventajas son las de ser operador-dependiente y no poseer la capacidad de dibujar el resto de la vasculatura cervical. La ecografía Doppler tiene una sensibilidad de 91%-100% y una especificidad de 85%-98% para lesiones vasculares del cuello.

La **angiografía por tomografía computadorizada** con reconstrucción tridimensional es otra modalidad de diagnóstico de lesiones vasculares cervicales, también mínimamente invasora. Su exactitud es buena en lesiones cerradas y en cortes nítidos de las estructuras vasculares. En lesiones por proyectil de arma de fuego son comunes los artificios por destellos metálicos que impiden una buena valoración. La experiencia inicial con este método diagnóstico en el Hospital Universitario San Vicente de Paúl de Medellín ha sido reportada por Múnera, quien halló tasas de especificidad y sensibilidad superiores a 95%.

Se está evaluando por distintos grupos el papel de la **angio-resonancia** como nueva herramienta diagnóstica en el trauma vascular cervical.

TRATAMIENTO

Al igual que en todos los casos de trauma, un paciente con lesiones del cuello requiere el enfoque de soporte avanzado para la vida después de trauma (ATLS del Colegio Americano de Cirujanos).

En las lesiones vasculares del cuello no deben realizarse maniobras como pinzamientos o ligaduras vasculares para contener el sangrado; sólo se recomienda la utilización de vendaje compresivo o compresión digital.

Una vez reanimado el paciente, se debe hacer un examen físico completo para diagnosticar las lesiones asociadas. De manera rápida se debe registrar la información pertinente en cuanto a antecedentes personales y a los eventos previos al ingreso del paciente al servicio de urgencias, especialmente sangrado masivo y pérdida transitoria de la conciencia.

Es importante evaluar y consignar los signos vitales al ingreso, la localización de la herida, el objeto causante y su trayectoria. No se debe introducir ningún tipo de instrumento, incluyendo el dedo del evaluador, para definir trayectorias, puesto que estas maniobras facilitan la liberación de coágulos que estén conteniendo heridas vasculares que, en un sitio donde no se disponga de recurso quirúrgico inme-

diato, pueden poner en peligro la vida del paciente.

Las heridas se deben localizar de acuerdo con las zonas de trauma de cuello. Se debe tratar de establecer si la herida cruza la línea media, para lo cual se utiliza el término de herida penetrante transcervical.

Los pacientes inestables a causa de su herida deben ser llevados de inmediato a la sala de cirugía para la corrección de las estructuras lesionadas.

Los pacientes estables y con signos inequívocos de lesión vascular en las zonas I y III del cuello se deben trasladar rápidamente para la realización de estudios diagnósticos que permitan seleccionar el mejor abordaje. En los centros de atención, donde se encuentre disponible, se debe solicitar arteriografía a la menor sospecha de lesión vascular. Aquellos sin signos y síntomas pueden ser observados en un servicio quirúrgico por un período no inferior a 24 horas y, en caso de presentar algún signo sugestivo de lesión, deben llevarse a pruebas diagnósticas que confirmen o descarten la sospecha.

Los pacientes con lesiones penetrantes en la zona II se pueden encontrar en alguna de las siguientes situaciones:

- Estabilidad hemodinámica sin signos ni síntomas de lesión vascular: se vigilan por un lapso no menor de 24 horas y si no se presentan signos sugestivos de lesión, son dados de alta.
- Estabilidad hemodinámica y signos inequívocos de lesión vascular: pueden ser llevados de inmediato a exploración quirúrgica para reparar la lesión.
- Estabilidad hemodinámica y signos sugestivos pero no confirmatorios de lesión vascular: se debe practicar arteriografía o ultrasonido Doppler.
- Pacientes inestables: deben ser llevados de inmediato a cirugía, puesto que ésta es la única opción que les brinda la posibilidad de sobrevivir al trauma (Figura 1).

Con los estudios imagenológicos arriba propuestos se pueden obtener los siguientes resultados positivos:

1. Hematoma intramural, defecto intimal o disección pero con flujo distal conservado.
2. Seudoaneurisma con extravasación del medio de contraste.
3. Fístula arteriovenosa carotídeo-yugular.
4. Oclusión arterial.
5. Otras lesiones.

Los pacientes con hematomas intramurales, defectos intimales o disección, pero con flujo distal conservado, tienen diferentes opciones de manejo, como la anticoagulación inicial con heparina, que luego se continúa con warfarina por tres meses en individuos sin lesiones cerebrales. En pacientes sin daño neurológico la corrección quirúrgica rara vez se utiliza, a pesar de ofrecer muy buenos resultados. En algunas lesiones, los grupos de radiología intervencionista realizan manejo endovascular con aplicación de *stent*.

En el caso de seudoaneurismas, las posibilidades de manejo son la reparación quirúrgica, la simple observación o el manejo endovascular (embolización con espirales con o sin utilización de *stents* autoexpandibles). En los pacientes con seudoaneurismas expansivos y/o sintomáticos se prefiere la corrección quirúrgica.

Los seudoaneurismas con diámetro menor a 5 mm, en ausencia de sangrado, de síntomas locales o de síntomas neurológicos, se pueden observar con nueva evaluación clínica e imagenológica (idealmente con ecografía Doppler a color, o de lo contrario angiografía) en 1-2 semanas.

Figura 1. Flujograma paciente con sospecha de herida vascular en cuello

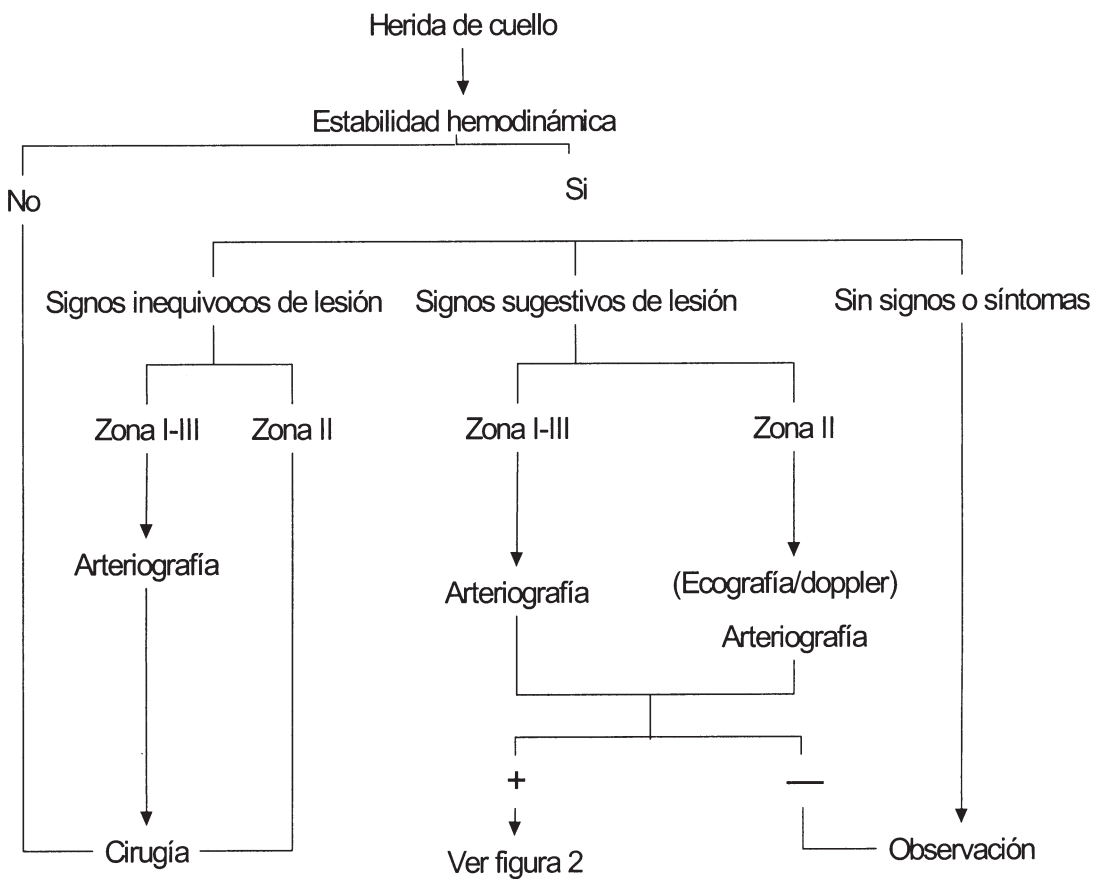

Las fístulas arteriovenosas carótido-yugulares, se deben corregir en forma temprana para lo cual la cirugía es la mejor opción. El manejo con embolización endovascular se plantea como una posibilidad en lesiones altas de la arteria carótida interna.

Las lesiones oclusivas de la arteria carótida interna (ACI) en pacientes con examen neurológico normal se pueden tratar con anticoagulación por tres meses con el fin de evitar la propagación distal del coágulo o la embolización hacia la circulación intracraneal.

ABORDAJES Y TÁCTICAS OPERATORIAS

Zona I

Las lesiones de la AC en la zona I se deben abordar por incisiones combinadas: cervicotomía y esternotomía. La reparación se hace con base en los hallazgos operatorios.

Zona II

Los pacientes con sangrado activo o hematoma expansivo se abordan por cervicotomía longitudinal anterior; se hace compresión, tan-

to en el sitio de sangrado como en la AC proximal, mientras se realiza control proximal y distal de la lesión. En caso de no haber trauma craneoencéfalico o a otro nivel, se recomienda, anticoagulación sistémica (heparina 100 U/kg) o local (50 U/mL) para evitar la formación de trombos distales. De ser necesario, se hace trombectomía con catéteres de Fogarty. Si a pesar de ello no hay flujo retrógrado se recomienda ligar el vaso proximal y distalmente.

En lesiones de la AC en las zonas I y II puede haber trauma asociado de la vía aérea. En caso de haber filtración, luego de la corrección de la herida hay riesgo de disrupción de la sutura arterial y hemorragia exsanguinante. Por ello se recomienda reforzar la sutura de la faringe y/o esófago con la porción esternal del músculo esternocleidomastoideo, desinsertándolo de uno de sus extremos e interponiéndolo entre la vía digestiva y la arteria. Si hay que dejar drenes, se debe evitar que crucen la arteria sana o la lesionada.

Zona III

Mientras se realiza cervicotomía longitudinal anterior, y si hay sangrado activo, se comprime externamente para controlar la hemorragia; se continúa con esta maniobra mientras se repara la arteria proximal y distal de ser posible.

Una vez detenido el sangrado, sea manualmente o con catéter, se debe definir rápidamente el manejo a seguir con la lesión de la ACI: continuar la oclusión con balón por 48 horas, exploración cervical alta con reparación o ligadura, o embolización angiográfica con o sin prótesis endovascular.

En caso de lesiones asintomáticas diagnosticadas por medio de la arteriografía, tales como levantamientos intimales, disecciones con adecuado flujo distal, seudoaneurismas menores de cinco mm o fístulas carotídeo-yugulares, se pueden manejar con observación o por vía endovascular, como ya se mencionó. (Véase Figura 2).

MANEJO QUIRÚRGICO EN CASO DE DÉFICIT NEUROLÓGICO O COMA

Los tres puntos de mayor controversia son:

1. Reversibilidad de los déficits neurológicos preoperatorios luego de la cirugía.
2. Manejo adecuado de pacientes en coma.
3. Riesgo de infarto hemorrágico cerebral cuando se realiza la reparación.

Con base en los datos disponibles, todo paciente con lesión penetrante de la AC, con o sin déficit neurológico previo, debe ser llevado a reconstrucción de la misma, siempre y cuando sea factible técnicamente y que haya buen flujo retrógrado.

Cuando en el examen preoperatorio se presenta un valor en la Escala de Coma de Glasgow menor de ocho, en ausencia de inestabilidad hemodinámica, hipotermia o intoxicación, o un infarto isquémico por estudios imagenológicos no invasores, el paciente no se beneficia de la reconstrucción ni de la ligadura de la arteria, siendo su mejor opción el manejo expectante no quirúrgico, excepto cuando haya otra indicación para la intervención.

TRATAMIENTO DEL TRAUMA CERRADO DE LA ARTERIA CARÓTIDA

Probablemente por la baja frecuencia del trauma contuso de la AC no hay consenso en la literatura sobre su manejo. Una manera muy racional para su abordaje se puede basar en la clasificación según los hallazgos angiográficos postulada por Biffl (Tabla 1):

TABLA 1. TIPOS DE LESIÓN DE LA ARTERIA CARÓTIDA POR TRAUMA CERRADO.

Grado de Lesión	Descripción
I	Irregularidad en la luz del vaso o disección, con estenosis <25%.
II	Disección o hematoma intramural con estenosis >25% ó trombos en la luz del vaso, o levantamiento intimal.
III	Seudoaneurisma.
IV	Obstrucción.
V	Sección con extravasación libre.

FIGURA 2. CONDUCTAS SEGÚN PRESENTACIÓN CLÍNICA (FLUJOGRAMA)

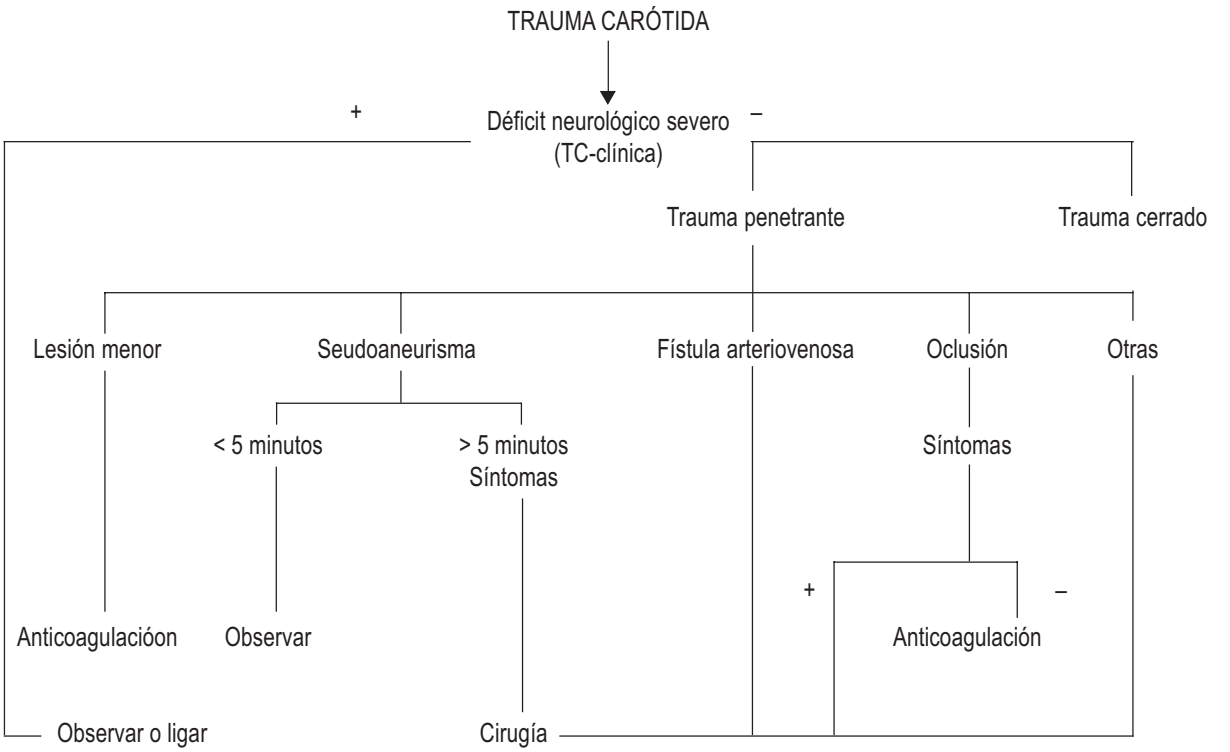

Las opciones posibles que se plantean son: observación, terapia quirúrgica o intervención no quirúrgica (anticoagulación y técnicas endovasculares) de acuerdo con la sintomatología, la localización y el grado de la lesión.

Observación: es el estándar en los casos de trauma contuso que comprometen la ACI a la altura de la base del cráneo o más distales. La dificultad en el acceso vascular impide la reparación directa de estas lesiones.

Anticoagulación: mejora el resultado en los pacientes con déficit neurológico, tanto mayor como menor, cuando se compara con el manejo expectante no quirúrgico ni farmacológico. El inicio del tratamiento con heparina, previo a la aparición de los síntomas, es crítico en la obtención de mejores resultados neurológicos. Se considera la anticoagulación sistémica como el tratamiento de elección para lesiones traumáticas cerradas de la AC, no abordables desde el punto de vista quirúrgico, siempre y cuando no haya contraindicaciones para su utilización.

Oclusión arterial selectiva: la embolización guiada por arteriografía de la ACI o de la arteria carótida común (ACC) no se recomienda por el riesgo asociado de infarto cerebral. Solo se recomienda en caso de sangrado de la carótida externa (ACE) y/o de sus ramas.

Prótesis endovascular: hay algunos reportes exitosos sobre la utilidad de las endoprotesis en el manejo de seudoaneurismas secundarios a trauma cerrado de la ACI, siempre y cuando se realicen después de la primera semana del trauma y que se utilice anticoagulación profiláctica.

RECOMENDACIONES DE MANEJO

Según la clasificación de los diferentes tipos de lesión (Tabla 2) las opciones de manejo son:

TABLA 2.

Tipo I	La anticoagulación por tres meses como primera opción. Se debe realizar seguimiento clínico e imagenológico.
Tipo II	En los casos donde el abordaje quirúrgico no presente dificultades técnicas, la corrección quirúrgica es el manejo estándar, con buenos resultados neurológicos. Pero si hay una anatomía desfavorable para la cirugía, el paciente debe manejarse con anticoagulación durante tres meses, con seguimiento clínico y por imágenes.
Tipo III	El tratamiento operatorio es de elección siempre y cuando el abordaje quirúrgico sea factible técnicamente; de lo contrario, se debe realizar manejo endovascular con endoprótesis, el cual se realiza siete o más días después de ocurrido el trauma. Si la corrección se realiza con endoprótesis, se prescriben antiplaquetarios durante el mes siguiente al procedimiento.
Tipo IV	En general, evolucionan muy bien desde el punto de vista neurológico, y solo requieren anticoagulación durante tres meses.
Tipo V	Todo paciente con este tipo de lesión se lleva a corrección quirúrgica de la arteria similar a la que se realiza en el trauma penetrante. De no ser posible, se practica ligadura, oclusión con balón, o embolización endovascular.

TRATAMIENTO INTERDISCIPLINARIO

En la atención del paciente con trauma de AC convergen los esfuerzos de varias disciplinas: médico general, urgenciólogo, cirujano general y vascular, anestesiólogo, intensivista, neurólogo, neurocirujano y otros. El cirujano general debe estar en capacidad de realizar la atención inicial del paciente con estas lesiones y referir en ocasiones algunos pacientes en la fase preoperatoria y en la postoperatoria a otros especialistas. La adecuada atención postquirúrgica en la unidad de cuidados intensivos y en el período postoperatorio tardío determinan en buena parte el pronóstico y la rehabilitación de los pacientes con este tipo de trauma.

LECTURAS RECOMENDADAS

1. American College of Surgeons. ATLS. Colegio Americano de Cirujanos, Sexta edición. Chicago, 1997.
2. Asensio J, Gómez H, Falabella A et al. Trauma de cuello. En: A Rodríguez, J Asensio. Trauma. Sociedad Panamericana de Trauma. Bogotá, 1997.
3. Biffl WL, Ray CE, Moore EE. Noninvasive diagnosis of blunt cerebrovascular injuries: a preliminary. J Trauma 2002; 53:850-856.
4. Bynoe R, Miles W, Bell R et al. Non invasive diagnosis of vascular trauma by duplex ultrasonography. J Vasc Surg 1991; 14:346-352.
5. George S, Croce M, Fabian T et al. Cervicothoracic arterial injuries: recommendations for diagnosis and management. World J Surg 1991; 15:134-139.
6. Hiatt J, Busuttil R, Wilson S. Impact of routine arteriography in penetrating neck injuries. J Vasc Surg 1984; 1:860-866.
7. Kumar S, Weaver F, Yellin A. Cervical vascular injuries. Carotid and yugular venous injuries. Surg Clin North Am 2001; 81:1331-1344.
8. Morales C, Sanabria A, Sierra J. Vascular trauma in Colombia. Experience of a level I Trauma Center in Medellín. Surg Clin North Am 2002; 82:195-210.
9. Rao P, Ivatury R, Sharma P, et al. Cervical vascular injuries: A trauma center experience. Surgery 1993; 114:527-531.
10. Rivers S, Patel Y, Delany H et al. Limited role of arteriography in penetrating neck trauma. J Vasc Surg 1988; 8:112-116.
11. Roon A, Christensen N. Evaluation and treatment of penetrating cervical injuries. J Trauma 1979; 19:391-397.
12. Sclafani S, Cavaliere G, Atwen N et al. The role of angiography in penetrating neck trauma. J Trauma 1991; 31:557-562.
13. Weaver F, Yellin A, Wagner W et al. The role of arterial reconstruction in penetrating carotid injuries. Arch Surg. 1988; 123:106-111.